

گزارش یک مورد استئومیلیت سلی انگشتان دست

عادل فلاح قاجاری^۱، بتول شریفی مود^۲، رویا علوی نائینی^۳، ملیحه منانت^۳، فرشید فیاض جهانی^۱

تاریخ دریافت مقاله: ۸۹/۱۰/۵

تاریخ پذیرش مقاله: ۹۰/۱/۲۱

۱. دستیار تخصصی بیماری‌های عفونی و گرمسیری، دانشگاه علوم پزشکی زاهدان

۲. استاد بیماری‌های عفونی و گرمسیری، مرکز تحقیقات بیماری‌های عفونی و گرمسیری، دانشگاه علوم پزشکی زاهدان

۳. دانشیار بیماری‌های عفونی و گرمسیری، مرکز تحقیقات بیماری‌های عفونی و گرمسیری، دانشگاه علوم پزشکی زاهدان

چکیده

بیماری سل اعضای مختلفی را گرفتار می‌کند و در کشورهای جهان سوم یک معضل مهم بهداشتی می‌باشد. با شناسایی سیر بیماری در ارگان‌های مختلف می‌توان کمک شایان ذکری به بهبود وضعیت بهداشتی جامعه و فرد بیمار نمود. سل استخوان و بافت نرم حدود ۲-۱ درصد از کل موارد سل را تشکیل می‌دهد. درگیری متاکارپ‌ها و فالانکس‌های دست خیلی نادر است. در این گزارش خانم جوانی با سل انگشت دست بدون هم‌زمانی با بیماری سل ریوی فعال گزارش می‌گردد. [م ت ع

پ ز ۱۳۹۰؛ ۱۳(۸): ۴۸-۵۰]

کلیدواژه‌ها: سل، استئومیلیت، انگشتان دست

مقدمه

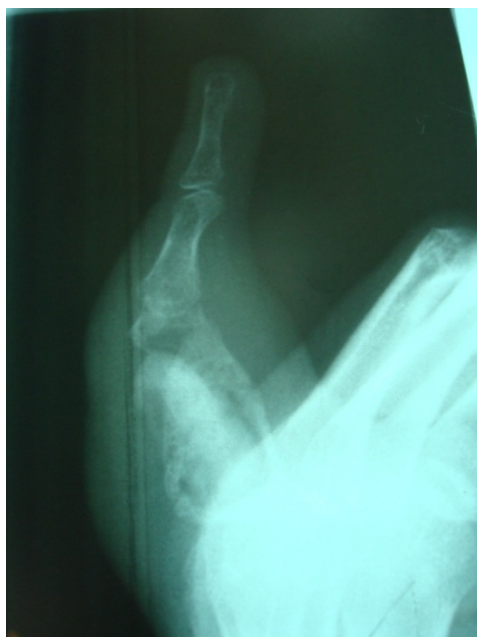نرمال گزارش شدند. گرافی ریه نرمال بود. شیره معده از جهت باسیل‌های اسید فاست منفی گزارش گردید. عکس ساده و MRI انجام شده یک التهاب بافت نرم وسیع بر روی فالنکس دیستال انگشت پنجم و تخریب استخوان را نشان داد (تصویر ۱ و ۲). بیوپسی انجام شده از چرک آسپیره شده از محل ضایعه جهت رنگ آمیزی و کشت و مطالعه هیستوپاتولوژیک به آزمایشگاه ارسال گردید. گزارش پاتولوژی از نمونه تهیه شده گرانولوم و نکروز کازنوز را نشان داد و رنگ آمیزی ذیل نلسون و کشت از نمونه چرک آسپیره شده مایکوباکتریوم سلی را تایید کرد. بیمار تحت درمان ۹ ماهه سل قرار گرفت و حدود دو ماه بعد از شروع درمان علائم بهبودی مشاهده شد.

سل ستون مهره‌ها شایع‌ترین تظاهر سل استخوانی می‌باشد و درگیری مفاصل محیطی بزرگ نظیر هیپ و زانو در درجه بعدی قرار دارند.^{۱-۳} حدود ۱ درصد از کل موارد سل را سل استخوانی تشکیل می‌دهد. درگیری منحصر به فرد استخوان به وسیله عفونت سل نادر است و نماهای بالینی و رادیوگرافیک متفاوت می‌تواند استئومیلیت مزمن پیوژنتیک را تقلید کند.^{۴،۵} درگیری متاکارپ‌ها و فالنکس‌های دست خیلی نادر گزارش شده است.^{۶،۷} هدف ما در این مطالعه گزارش بیماری با گرفتاری سل انگشتان دست بدون درگیری سایر ارگان‌ها از جمله ریه‌هاست.

معرفی بیمار

بیمار خانم ۱۸ ساله‌ای ساکن زاهدان که با سابقه ۴ ساله از درد مداوم فالنکس پروگزیمال انگشت پنجم دست چپ مراجعه نموده است. از حدود یک سال پیش متوجه تورم و اریتم بر روی فالنکس درگیر شده که متعاقب آن فیستول ایجاد شده، همراه ترشح چرکی بوده است. وی سابقه مصرف آنتی‌بیوتیک‌های مختلف از جمله سفالکسین و کلوگزاسیلین و داروهای ضدالتهابی غیراستروئیدی را طی سه سال گذشته می‌داد. بیمار ۶ ماه قبل از بستری تحت عمل جراحی رزکسیون فالنکس درگیر قرار گرفته بود. حدود دو ماه بعد از جراحی، بیمار مجدداً متوجه ترشح چرکی بر روی فالنکس دیستال همان انگشت گردید. در زمان بستری در بیمارستان بیمار هیچ‌گونه علائم سیستمیک از قبیل تب، خستگی، ضعف، تعریق شبانه و کاهش وزن نداشت. سابقه خانوادگی سل، تماس با حیوانات، مسافرت اخیر و تروما را نمی‌داد.

در معاینه فیزیکی تنها فیستول در حال ترشح، تندرینس موضعی و تورم فالنکس دیستال انگشت پنجم وجود داشت. سایر معاینات فیزیکی نرمال بود. آزمایش خون تعداد لوکوسیت را ۷۸۰۰ با نوتروفیل ۶۴ درصد، لنفوسیت ۳۵ درصد، مونوسیت ۱ درصد نشان داد، CRP=۱۱/۸ mg/dl، ESR=۱۰ بود. تست‌های عملکرد کبد، آنالیز ادراری و تست‌های بیوشیمی

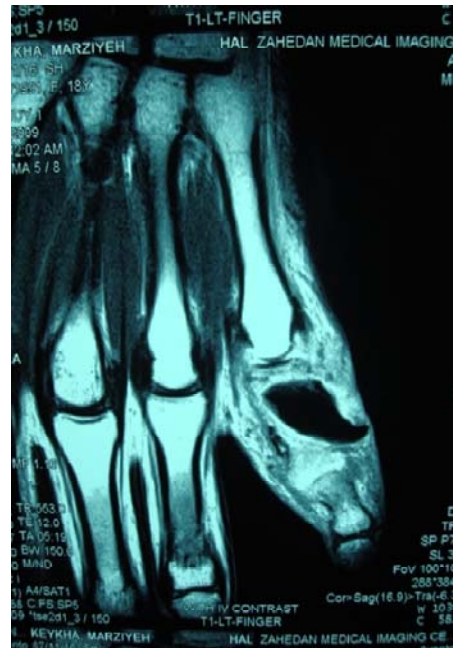


تصویر ۱: رادیوگرافی ساده انگشت پنجم دست چپ

می‌شود. استئوپوروز، اسکروزیس، تخریب استخوان و پریوستیت هم در استئومیلیت سلی و هم استئومیلیت پیوژن دیده می‌شود که اغلب افتراق این دو را مشکل می‌سازد.^{۵۶}

گاه در رادیوگرافی ساده ضایعه دیده نمی‌شود. در این صورت تصویربرداری‌هایی نظیر MRI و CT اسکن حساس تر می‌باشد.^{۴۵} وجود میکروارگانیزم در محیط کشت ممکن است تشخیص استئومیلیت پیوژنیک مزمن را مطرح کند اما اگر فیستول بعد از دریافت آنتی‌بیوتیک مناسب باقی بماند باید به فکر استئومیلیت سلی بود. تظاهرات رادیوگرافیک اکثرا متفاوت بوده لذا بیوسی برای تائید تشخیص ضروری می‌باشد.^{۷۸} درگیری متاکارپ‌ها و فالنکس‌ها معمولا غیرشایع است.^{۶۷} شایع‌ترین تظاهرات بیماری درد و تورم می‌باشد. گاهی گرفتاری فالنکس‌ها بدون درگیری فعال ریوی وجود دارد که در این صورت تشخیص بیماری را مشکل می‌نماید.^{۶۸}

در یک مطالعه خانمی مسن با تورم مزمن دردناک انگشت سوم و درد توراسیک گزارش شده که نهایتا بیمار هم آرتریت مزمن مفصل متاکارپوفالانژیال و هم درگیری جسم مهره پشتی نهم و دهم (D9,D10) داشته است.^۶ Rieger و همکاران هم چنین یک زن ۲۷ ساله با استئومیلیت سلی فالنکس انگشت حلقه چپ با یافته رادیوگرافی غیر طبیعی ریه گزارش نمودند.^۷ در اکثر گزارشات منتشر شده گرفتاری فالنکس به همراه درگیری ارگان‌های دیگر بوده که تشخیص بیماری را آسان‌تر کرده است.^{۳-۵} در حالی که بیمار گزارش شده در این مقاله تنها با گرفتاری منفرد فالنکس مراجعه نموده که در نوع خود نادر است. بیماری سل را باید در هر بیمار با درد طولانی مدت و تورم در متاکارپ‌ها و فالنکس‌های دست به‌خصوص در یک منطقه اندمیک مثل سیستان و بلوچستان مدنظر قرار داد.



تصویر ۲: MRI دست چپ نشان دهنده تفریب فالنکس

بحث

سل استخوانی-مفصلی یک مشکل عمده در بعضی از کشورهای در حال توسعه است.^۱ مهره‌های کمبری شایعترین محل درگیر در سل استخوانی است که حدود نیمی از موارد سل استخوان را شامل می‌شود.^{۲-۴} درگیری استخوان بدون انتشار به مفصل غالباً به‌وسیله جراح ارتوپد تشخیص داده نمی‌شود و سل متاکارپ‌ها و فالنکس‌های دست در مراحل اولیه از نظر تشخیصی بسیار مشکل‌آفرین است. به دلیل مزمن بودن سیر بیماری و فقدان علائم سیستمیک تشخیص بیماری معمولاً با تاخیر داده

References

1. Raviglione ML, Snider DE, Kochi A. Global epidemiology of tuberculosis: Morbidity and mortality of a world wide epidemic. JAMA 1995; 273(3): 220-6.
2. Benkeddache Y, Gottesman H. Skeletal tuberculosis of the wrist and hand: A study of 27 cases. J Hand Surg Am 1982; 7(6): 593-600.
3. Yao DC, Sartoris DJ. Musculoskeletal tuberculosis. Radiol Clin North Am 1995; 33(4): 679-89.
4. Vohra R, Kang HS, Dogra S, et al. Skeletal tuberculosis. Bone Joint Surg 1997; 79-B: 562-6.
5. Esteban PL, Soriano A, Tomás X, et al. Tuberculous osteomyelitis of the knee: A case report. Arch Orthop Trauma Surg 2006; 126(9): 631-3.
6. Janssens E, Shahabpour M, Kichouh M, et al. Tuberculous arthritis of the finger: A forgotten disease. JBR-BTR 2009; 92(5): 242-7.
7. Rieger H, Pennig D, Edel G and Brug E. Tuberculosis of the hand. Handchir Mikrochir Plast Chir 1990; 22(4): 183-90.
8. Stanhope B, Dieppe C. Dactylitis: An uncommon presentation of tuberculosis. Pediatr Emerg Care 2007; 23(6): 394-6.

Finger tuberculous osteomyelitis

Adel Fallah-Ghajary,¹ Batool Sharifi-Mood,² Roya Alavi-Naini,³ Maliheh Metanat,³ Farshid Fayyaz-Jahani¹

Received: 26/Dec/2010

Accepted: 10/Apr/2011

Bone and soft-tissue tuberculosis accounts for approximately 1% and 2% of total cases of tuberculosis, respectively. Tubercular involvement of metacarpals and phalanges of the hand are extremely rare. In this case report a young woman was presented with finger tuberculosis without active pulmonary involvement. [ZJRMS, 2012; 13(8): 48-50]

Keywords: Tuberculosis, osteomyelitis, phalange

1. Resident of Infectious Diseases and Tropical Medicines, Zahedan University of Medical Sciences, Zahedan, Iran.
2. Professor of Infectious Diseases and Tropical Medicines, Research Center for Infectious Diseases and Tropical Medicines, Zahedan University of Medical Sciences, Zahedan, Iran.
3. Associate Professor of Infectious Diseases and Tropical Medicines, Research Center for Infectious Diseases and Tropical Medicines, Zahedan University of Medical Sciences, Zahedan, Iran.

Please cite this article as: Fallah-Ghajary A, Sharifi-Mood B, Alavi-Naini R, Metanat M, Fayyaz-Jahani F. Finger tuberculous osteomyelitis. Zahedan J Res Med Sci (ZJRMS) 2012; 13(7): 48-50.